



## KENDİ KENDİNE MEME MUAYENESİ (KKMM)

FR-HYE-04-302-01

Kendi kendine meme muayenesi Meme kanserinin erken tanısında önemli rol oynamaktadır. Her ay düzenli meme muayenelerini yapan kişi göğüs yapısını tanımaktadır ve eline farklı bir yapı geldiğinde kolaylıkla bu ayrımı yapabilir.

Her genç kız ve kadın 20 yaşından itibaren her ay kendi memesini kontrol etmelidir.

### ***Kendi kendine meme muayenesi ne zaman yapılmalıdır?***

Kendi kendine meme muayenesi ideal olarak adet bitiminden sonraki günde, ayda bir kez yapılmalıdır.

Adet kanamasının başlamasıyla birlikte kanda östrojen ve progesteron hormonlarının etkinlikleri nispeten azalır ve meme dokusunu incelemek kolaylaşır. Özellikle adet kanamasına yakın yapılan meme muayenelerinde bu hormonların etkisiyle memeler dolgun ve bastırmakla ağırlı olurlar. Bu da kendi kendine muayenenin etkinliğini önemli derecede azaltır.

Menopoz döneminde olan ve adet görmeyen kadınlar ise her ayın kendi belirledikleri bir gününde bu muayeneyi yapabilirler. Menopoz döneminde kullandıkları hormon ilaçları nedeniyle düzenli olarak adet görmeye devam eden kadınlar da yine bu muayeneyi adet bitiminden hemen sonra yapabilirler.

### ***Kendi kendine meme muayenesi nasıl yapılmalıdır?***

Kendi kendine meme muayenesinin üç ayrı aşaması vardır:

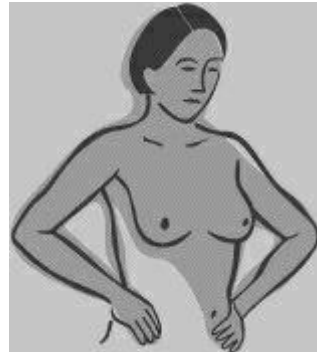- 1-Gözle değerlendirme,
- 2-Ayakta elle değerlendirme.
- 3-Yatar pozisyonda elle değerlendirme,

Her bir aşama meme dokusu hakkında çok değerli bilgiler verir ve mutlaka uygulanmalıdır

#### **1-Memelerin gözle değerlendirilmesi**

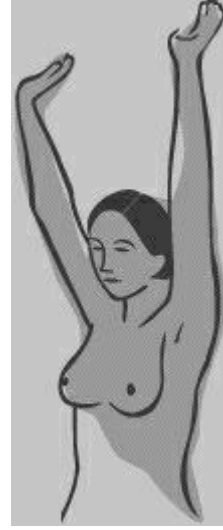Kendi kendine meme muayenesinin ilk basamağı memelerin gözle değerlendirilmesidir. İyi aydınlatılmış bir odada üstünüzü çıkarıp ayna karşısına geçerek meme muayenenize başlayın:

**Kendi kendine meme muayenesinde memelerin eller kalçalardayken gözlemlenmesi**



Elleriniz kalçalarınızdayken (yukarıdaki resim), avuçlarınızı önde sıkarken, kollarınız yanlarda serbest sallanır durumdayken, elleriniz havadayken (aşağıdaki resim) ve vücut öne serbestçe eğilmiş durumdayken, **toplam beş ayrı pozisyonda** her iki memenizi aynada iyice inceleyin.

### **Kendi kendine meme muayenesinde memelerin eller havadayken gözlemlenmesi**



Bu incelemenin toplam beş ayrı pozisyonda yapılmasının amacı meme dokusunun arkasında kalan kasların çeşitli pozisyonlarda farklı şekilde kasılmasının ve böylece meme dokusundaki muhtemel habis oluşumların gözle görülebilir hale gelmesinin sağlanmasıdır. Memedeki habis kitleler çoğu durumda memeye sabit bir duruş kazandıran Cooper bağlarının ve meme arkasındaki kasların işlevlerini bozar ve bu durum memeye çeşitli pozisyonlar verilerek belirgin hale getirilebilir.

### **Nelere dikkat etmelisiniz?**

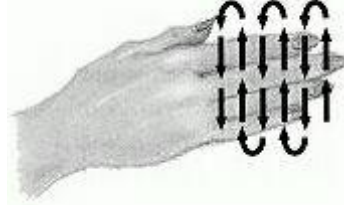
Gözle değerlendirmede **memelerinizde belirgin şişlik, meme ucu ve meme cildinde içe doğru çekilme, renk değişiklikleri, yüzeysel damarlarda önceden varolmayan bir belirginleşme hali, ciltte "portakal kabuğu" manzarası ,ciltte pullanma** gibi bulgular arayın. Özellikle bir pozisyondan diğerine geçişte bazı değişiklikler belirginleşebilir. Aynada memelerinizden birinin diğerine göre daha farklı bir boyutta olduğunu farkederseniz endişeye kapılmayın. Başka bir bulgunun yokluğunda bu, yapısal normal bir durum olarak kabul edilir.

### **Elle değerlendirme usulleri**

Elle değerlendirmede meme dokusunda normalde varolan meme dokusu ile olmaması gereken bir dokunun ayrımı önemlidir. Elle değerlendirmede meme dokusu asla baş ve işaret parmağı arasında sıkılmamalı. Baş ve serçe parmakları dışında kalan elin 3 parmağı ile hafif bastırarak tüm meme dokusu taranmalı. Tarama parmakların hassas olan iç yüzleriyle ile yapılmalıdır.

Meme dokusunun tümüyle taranması, memenin koltukaltından göğüs kemiğine, köprücük kemiğinden memenin alt sınırına kadar tüm alanların dikkatlice hissedilerek taranması demektir. Bu amaca yönelik olarak aşağıdaki şekilde gördüğünüz gibi parmak uçlarınızı meme üzerinden kaldırmadan memenin tamamını ya daireler çizerek, ya yukarıdan aşağı-aşağıdan yukarı tarayarak ya da merkezden dışa tarayarak değerlendirebilirsiniz.

**Elle muayenede elin üç parmağının iç yüzeyleri kullanılarak tarama yapılır. Şekilde yukarıdan aşağı-aşağıdan yukarı tarama usulü gözlenmektedir.**



Muayeneyi yaparken parmaklarınızı yalnızca cilt üzerinde kaydırmanız bulgu vermez. Tarama hafif bastırarak yapılmalıdır.

**Elle muayenede meme dokusu yukarıda görülen şekillerde taranabilir. Kendinize hangi usul daha rahat geliyorsa onu benimseyin.**



Karmaşık gibi gelse de usulüne uygun yaptığınız iki-üç muayene sonunda ellerinizin otomatikleştiğini göreceksiniz.

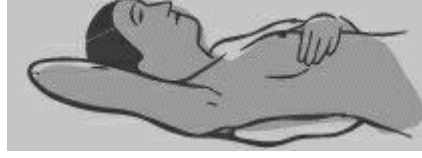### **Elinize gelenlerin anlamı nedir?**

Meme dokunuzu baş parmak ve işaret parmaklarınız arasında sıkıştırarak incelemeyi denediğinizde elinize büyükçe kitleler gelecektir. Bu "kitleler" normal meme dokunuzdur. Kendi kendine meme muayenesinde amaç bu kitleler arasında yer alan normal dışı tümöral yapıların saptanmasıdır. Meme muayenesini yukarıda anlatıldığı şekilde yaptığınızda normal meme dokusu arasındaki muhtemel normal dışı kitleleri saptama şansınız yüksektir.

### **2-Memelerin yatar pozisyonda elle değerlendirilmesi**

Memelerinizi yatar pozisyonda elle değerlendirmek için sırtüstü yatın. Sağ omzunuzun altına bir yastık veya katlanmış bir havlu yerleştirdikten sonra sağ elinizi başınızın altına koyun. Bu aşamada meme dokunuz bir yana doğru kaymamalı ortada durmalıdır.

### **Yatar pozisyonda elle muayenede sađ memenin deđerlendirilmesi**



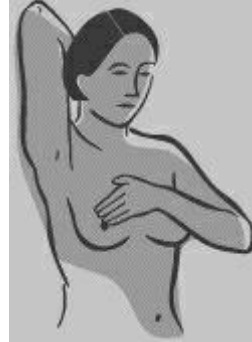Daha sonra sol el parmaklarınızla memenizi yukarıda anlatıldığı şekilde tümüyle tarayın.

Sađ memenizin deđerlendirmesini tamamladıktan sonra řimdi de aynı işlemleri sol memenizde gerçekleştirin.

### **3-Memelerin ayakta elle deđerlendirilmesi**

Bu muayene ideal olarak duř altındayken sabunlu elle yapılır.

### **Memelerin ayakta elle deđerlendirilmesi**



Ayakta muayenede řekilde görüldüğü gibi önce sađ elinizi ensenize yerleřtirin ve yatar pozisyonda elle deđerlendirmede yaptığınız işlemleri önce sađ memeniz için sonra da sol memeniz için tekrarlayın.

Ayakta yapılan muayene özellikle üst dıř kadrandaki kitlelerin daha iyi fark edilmesini sađlar. Meme kanserlerinin %60-70'i meme dokusunun en yoğun olduđu bu bölgede görülür.

**UNUTMAYIN Kİ** Memedeki kitlelerin %80'i kadın tarafından yapılan bu aylık muayenede saptanır.